

doc. dr. Zoran Žgaljardić, specijalist maksilofacijalne kirurgije
i vlasnik poliklinika u Opatiji i Zagrebu

Lijep osmijeh, kao i lijepa riječ, otvara sva vrata



Lijep osmijeh danas je postao imperativ. Dokazano je da osobe s lijepim osmijehom i zubima imaju više samopouzdanja u životu. Samu ljepotu usana i osmijeha možemo poboljšati i određenim estetskim intervencijama koje nam je u razgovoru za Poslovni savjetnik otkrio **doc. dr. Zoran Žgaljardić**, specijalist maksilofacijalne kirurgije i vlasnik poliklinika u Opatiji i Zagrebu.

☒ Poslije očiju, usne su drugo područje na licu gdje se najčešće stvaraju bore.

Točno! Česta pojava su tzv. pušačke bore iznad crvenila usnice u području nadusnice, te duboke bore od uglova usana prema dolje (labiomenalne) i daju tužan izraz lica.

☒ Koji je najučinkovitiji način uklanjanja bora.

Brisanje bora iznad usnica može biti vrlo efikasno uz pomoć erbium lasera i pilinga s trikloroocnom kiselinom čime se učini površinsko oštećenje kože, a tkivu pustimo da vlastitom regeneracijom izgadi tretiranu zonu.

☒ Izgled usnica često pokazuje karakter koji ta osoba možda čak niti ne posjeduje

Tanka gornja usnica, kod koje praktički nekad crvenilo ne postoji, može dati izraz oštrog, "zločestog" lica, dok punije usnice daju licu potrebnu mekoću.

☒ Kako se estetski može otkloniti ovaj problem?

Povećanja usnice tzv. filerima kao što je hijaluronska kiselina, može se dobiti punoća

usnice i podignuti crvenilo usnice do određenog stupnja. Kada je crvenilo usnice praktički nevidljivo tada dolazi u obzir kirurško podizanje crvenila. Trajnost korekcije usana hijaluronskom kiselinom je 6 mjeseci, a možemo ju koristiti i kod popunjavanja već prethodno spomenutih bora. U kombinaciji s tretiranjem radiofrekventnim laserom možemo produžiti njen efekt.

Karakteristike lijepog osmijeha su punoća usana, dovoljno naznačeno crvenilo (vermilion), te lijepi bijeli zubi s time da kod osmijeha nije vidljivo zubno meso.

☒ Postoje i neki „radikalniji“ estetski zahvati za postizanje ljepote osmijeha?!

Pa možemo spomenuti „Gummy smile“. Riječ je o sindromu kod kojeg imamo nekompetenciju spajanja usnica i vidljivost zubnog mesa. Radi se ustvari o prekomjerno dugoj gornjoj čeljusti u vertikalnom smislu, pa je gornja usna na višoj razini. Korekcija takvog sindroma rješava se korekcijom i skraćivanjem gornje čeljusti ili spuštanjem usnice. Ponekad se može raditi i zahvat rubne gingivektomije kada je izraženo zubno meso, a izgled zubiju „kratak“.

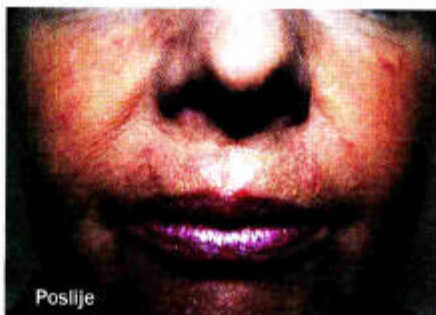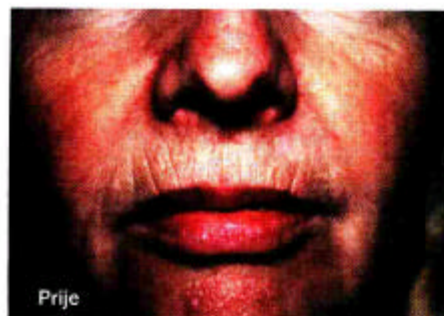
☒ Za kraj razgovora po vašem mišljenju što je „in“, a što „out“ kada govorimo o ljepoti osmijeha?

Danas je u trendu prirodan, popunjen, a ne atrofičan osmijeh, kao što nisu više u trendu niti ogromne usnice. Skladnost estetskih jedinica lica uvijek je bila izraz ljepote.

Aleksandra Milković, dipl. nov.

☒ Možete li nam reći što s estetske strane utječe na izgled osmijeha.

Estetska jedinica lica - usnice, zubno meso i zubi tri su faktora koji mogu utjecati na izgled osmijeha. Također u istu estetsku jedinicu ulazi i regija nadusnice i oko usana, gdje se mogu stvarati bore. Karakteristike lijepog osmijeha su punoća usana, dovoljno naznačeno crvenilo (vermilion), te lijepi bijeli zubi s time da kod osmijeha nije vidljivo zubno meso.



Brisanje bora laserom i kemijskim pilingom